



2011 TRANSITRA

Viernes 28 de octubre
Hotel Condes de Barcelona
Barcelona



Hospital Universitario
12 de Octubre

Comunidad de Madrid

Primera complicación... 20 años después del trasplante renal

Francisco López Medrano

Unidad de Enfermedades Infecciosas

Hospital Universitario 12 de Octubre, Madrid

Barcelona, 28 de Octubre de 2011



Avalado por:

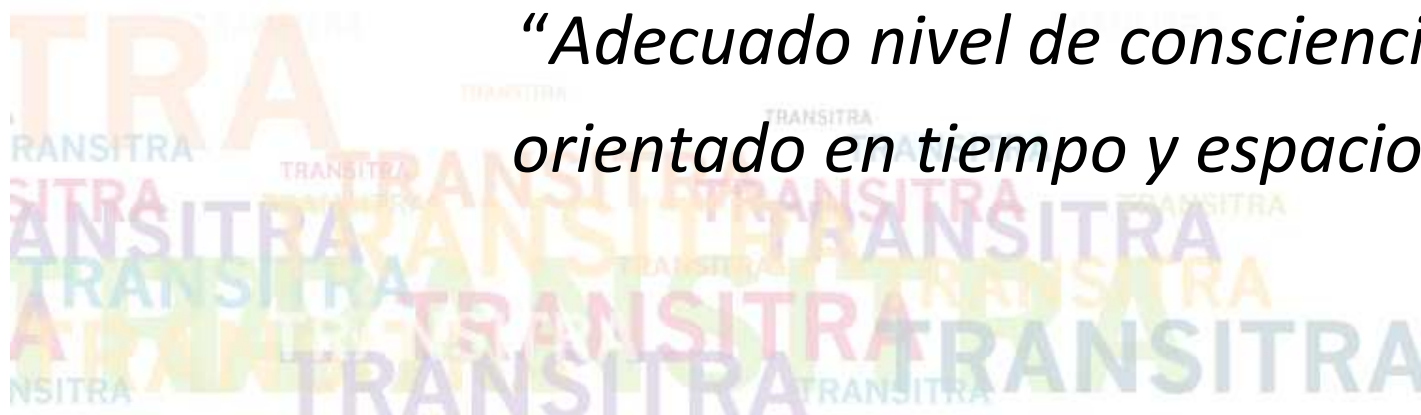


GESITRA
Grupo Español de Infección en el Trasplante

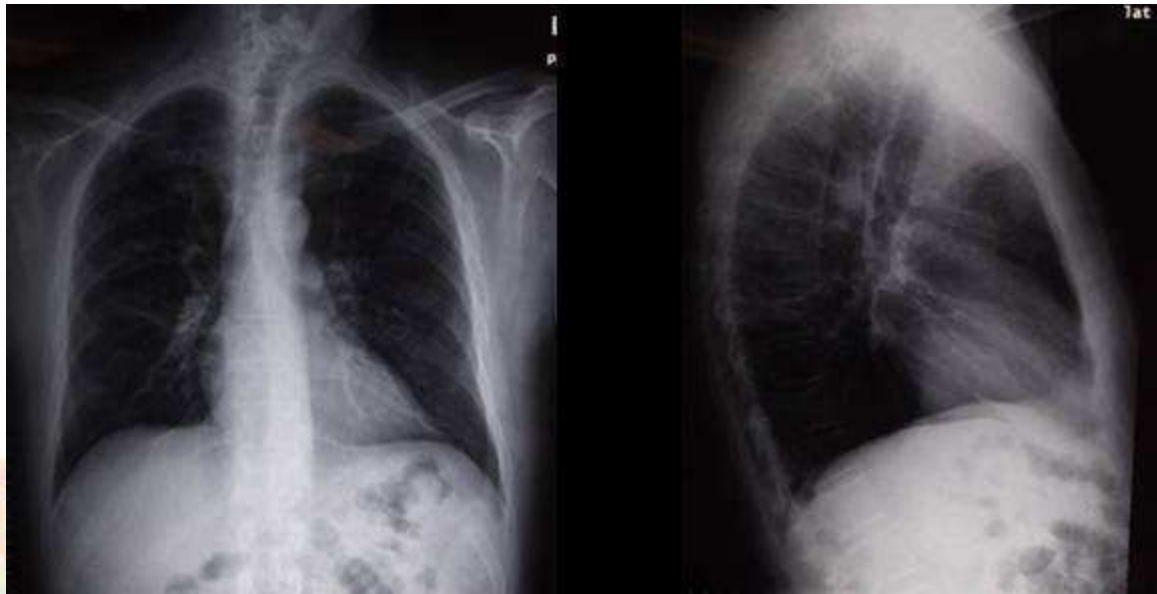


- Sin complicaciones hasta Mayo de 2011...
... cuando consulta por fiebre de 1 semana de evolución
- Sin respuesta a amox.-ác. clavulánico (Méd. At. Prim)
- Trat.: prednisona 5 mg/día; ciclosporina 75 mg/12 h
- Astenia y pérdida de 3 Kg de peso
- No focalidad infecciosa
- No viajes; no contacto con animales; no convivientes afectados
- Exploración física general sin alteraciones

*“Adecuado nivel de consciencia,
orientado en tiempo y espacio”*



- Hb 15,2 g/dL
- Plaquetas 218.000 / μ L
- Leucocitos 9.100 (63% N; 20% L; 15 M; 0,6% Eo; 0,4% B)
- Glucosa 86; BQ hepática normal; LDH 360
- Creatinina 1,14; Filtrado glomerular 58,5 ml / min
- **VSG 9; Prot. C reactiva 0,8**



- Persiste con fiebre a pesar de tratamiento con (1º) ceftriaxona (2º) meropenem
- Hemocultivo y urocultivo estériles
- CT toracoabdominal y craneal sin alteraciones
- Ecocardiografía transtorácica sin alteraciones
- Mantoux (2x) negativo; VIH, VHC y VHB neg.; CMV IgG pos.; VEB EBNA pos.; Toxo IgG pos.
- Buen estado general; No aspecto “séptico”
- Apatía progresiva. Contestación con monosílabos. Cefalea leve

- ¿Depresión reactiva?

- Día +11 de ingreso:

“¿Esa señora que está en el pasillo es su mujer?” ...

... “Tengo las pastillas en la mesilla de noche”

**¿Qué tratamiento empírico
hubiera iniciado?**

**¿Qué resultado cree que se recibió
que fue diagnóstico?**

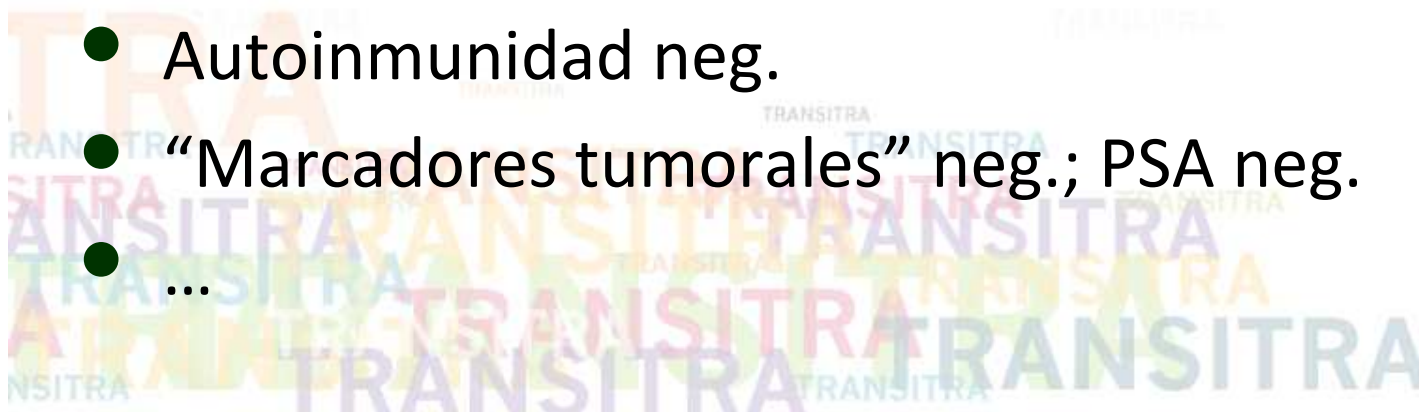


Tratamiento empírico

- Isoniazida + Rifampicina + Pirazinamida + Etambutol
- Anfotericina B liposomal
- Dexametasona iv



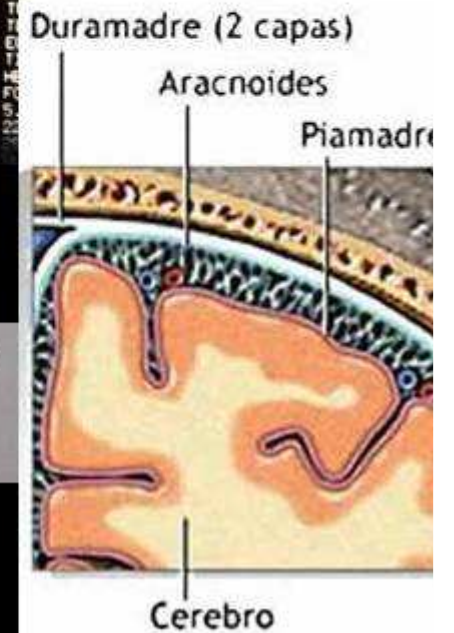
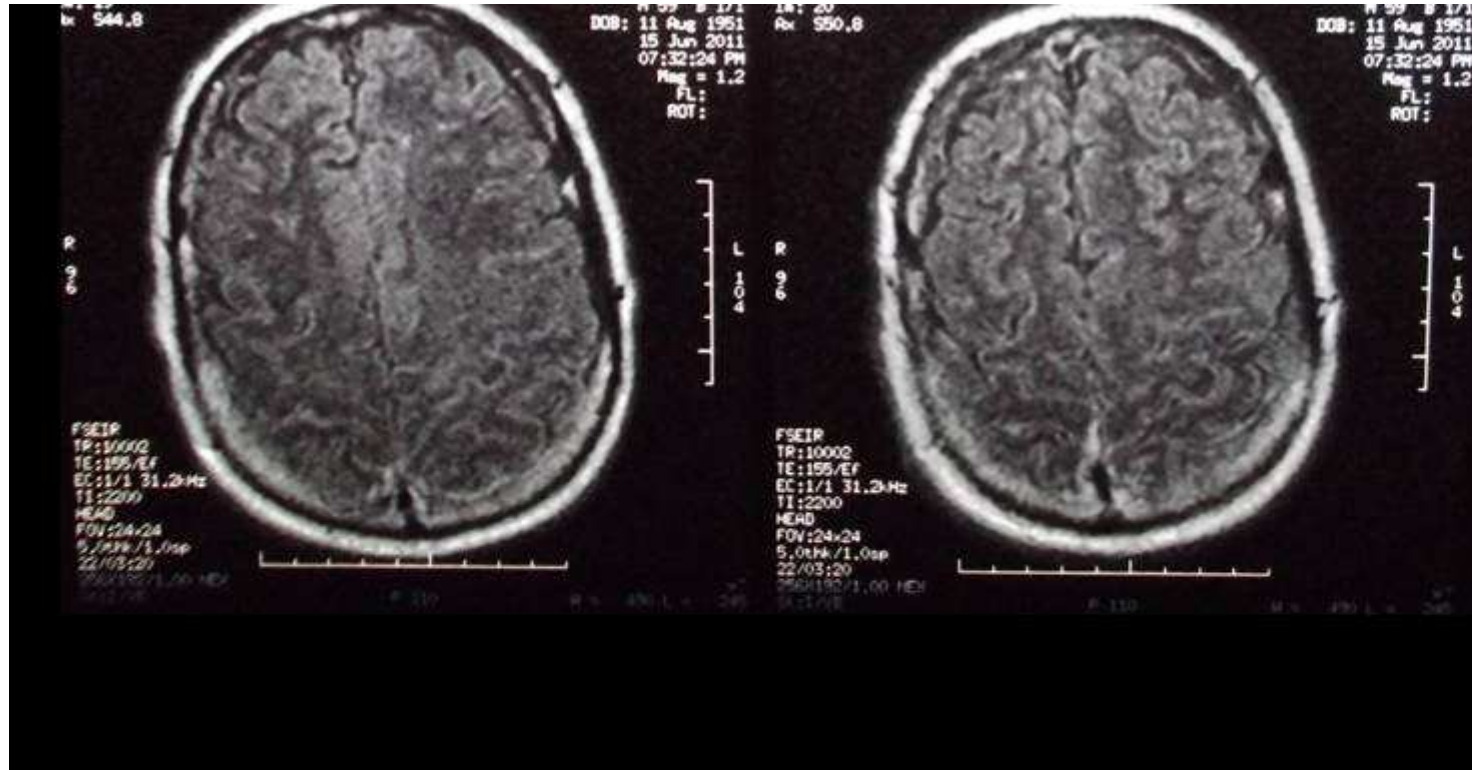- Ag CMV neg (3x)
- PCR *Leishmania* sangre neg.; Ag *Leishmania* orina neg.
- TBC en LCR: BAAR neg.; PCR neg.; cultivo neg.
- LCR cultivo bacterias y hongos negativo
- Ag Criptococo en sangre y LCR negativos
- PCR VHS y VVZ en LCR negativas
- Citología del LCR: negativa para células malignas
- Médula ósea “reactiva”
- Serologías de Sífilis (tb. LCR), *C burnetii* y *Brucella* neg.
- Autoinmunidad neg.
- “Marcadores tumorales” neg.; PSA neg.
- ...



- Carga viral para Virus de Epstein-Barr:
 - **Sangre: 20.000 copias / ml**
 - **LCR: 111.000 copias / ml**
- Citometría de flujo en LCR: no monoclonalidad
- RM craneal...

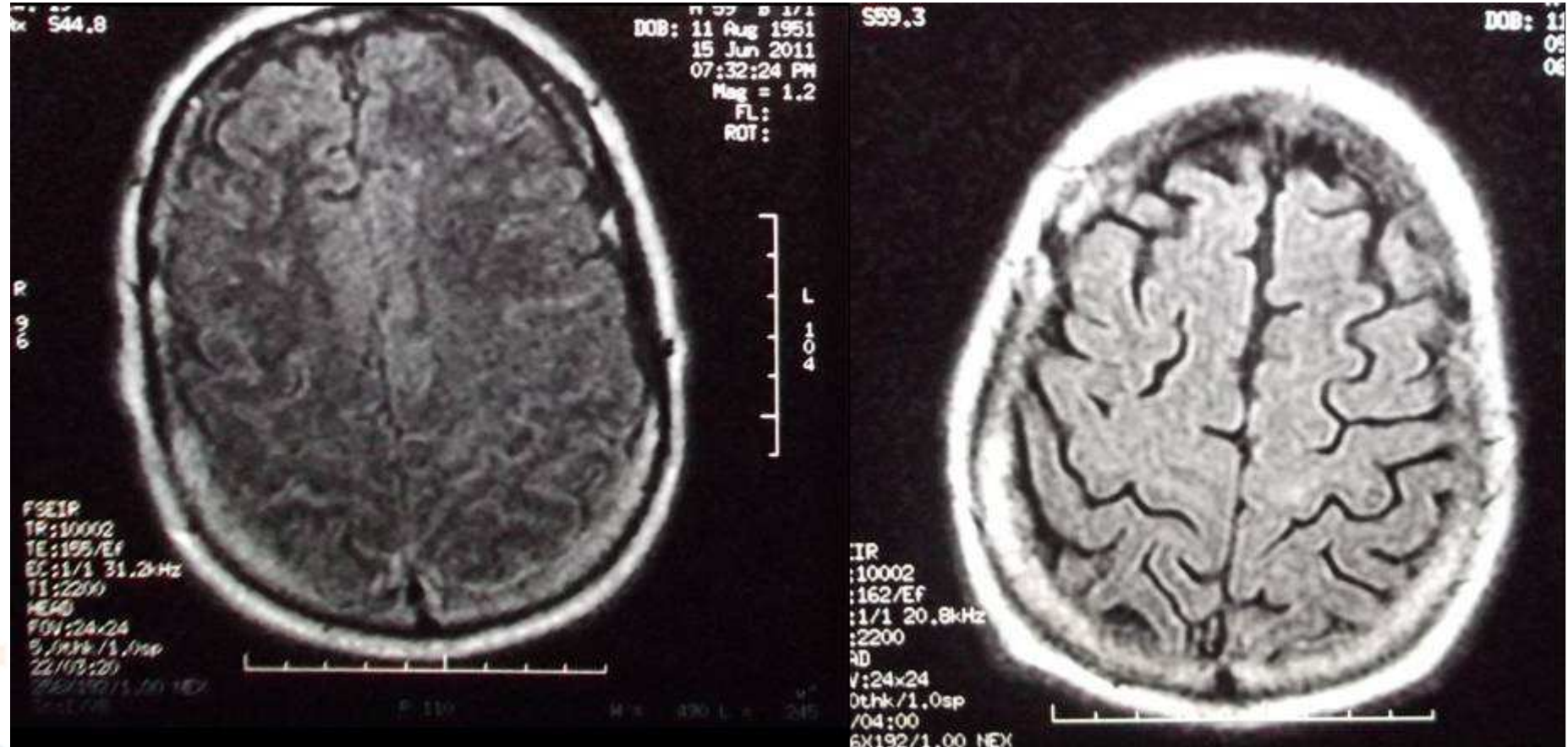

- RM craneal – secuencias FLAIR



Se evidencia una hiperintensidad señal en el espacio subaracnoideo supra e infratentorial, que se acompaña de un realce difuso leptomenígeo que se pone especialmente de manifiesto en las secuencias FLAIR con contraste.

- RM craneal – secuencias FLAIR



Paciente

Normal

- Carga viral para Virus de Epstein-Barr:
 - **Sangre: 20.000 copias / ml**
 - **LCR: 111.000 copias / ml**

¿Qué hacemos ahora?

- 1-** Ganciclovir
- 2-** Rituximab
- 3-** Ganciclovir + Rituximab
- 4-** Brivudina
- 5-** Reducción de la inmunosupresión
- 6-** No justifica el cuadro clínico. Seguimos investigando...
- 7-** Insistimos en la autopsia

Profilaxis de Síndrome linfoproliferativo asociado a VEB

- Disminución de la inmunosupresión
- Rituximab 600 mg/24h iv 2 dosis

Prevention of Epstein-Barr virus–lymphoproliferative disease by molecular monitoring and preemptive rituximab in high-risk patients after allogeneic stem cell transplantation

Joost W. J. van Esser, Hubert G. M. Niesters, Bronno van der Holt, Ellen Meijer, Albert D. M. E. Osterhaus, Jan Willem Gratama, Leo F. Verdonck, Bob Löwenberg, and Jan J. Cornelissen

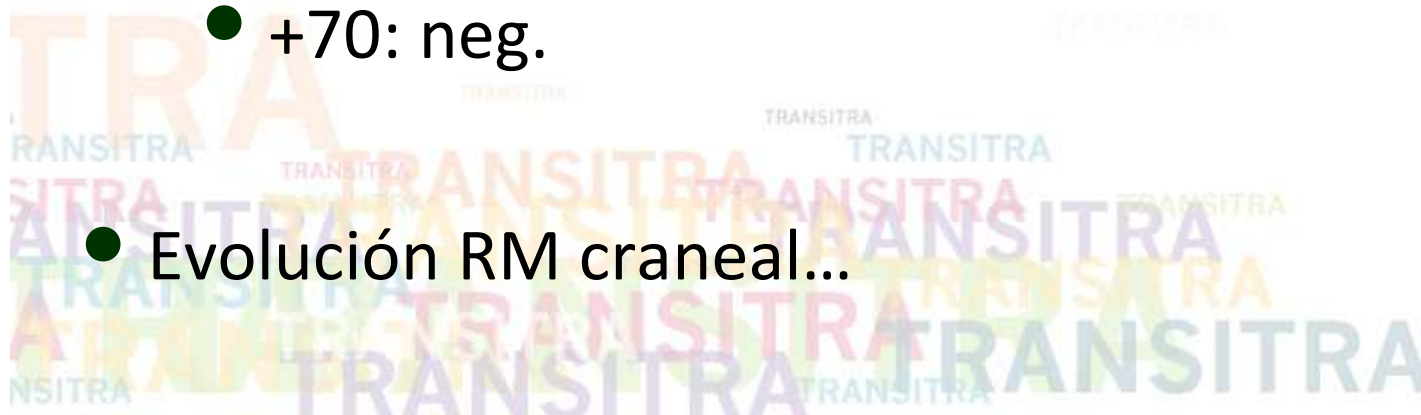
Targeted monitoring of patients at high risk of post-transplant lymphoproliferative disease by quantitative Epstein–Barr virus polymerase chain reaction

H. Omar, H. Hägglund, Å. Gustafsson-Jernberg, K. LeBlanc, J. Mattsson, M. Remberger, O. Ringdén, E. Sparrelid, M. Sundin, J. Winiarski, Z. Yun, P. Ljungman. Targeted monitoring of patients at high risk of post-transplant lymphoproliferative disease by quantitative Epstein–Barr virus polymerase chain reaction.

H. Omar^{1,2}, H. Hägglund^{1,2}, Å. Gustafsson-Jernberg^{3,4}, K. LeBlanc^{2,5}, J. Mattsson^{4,5}, M. Remberger^{4,5}, O. Ringdén^{4,5}, E. Sparrelid⁶, M. Sundin^{3,5}, J. Winiarski^{3,4}, Z. Yun⁷, P. Ljungman^{1,2}

- *Transplant Infect Dis* 2009; 11: 393-99

- Afebril a las 48 horas del inicio del tratamiento
- Desarrollo de hiponatremia ¿SIADH 2º pat. SNC?
- Normalización progresiva de las alteraciones cognitivas y del comportamiento
- CV VEB en sangre:
 - +0: 20.000 cop/ml
 - +30: < 50 cop/ml
 - +45: neg.
 - +60: neg.
 - +70: neg.
- CV VEB en LCR:
 - +0: 111.000 cop/ml
 - +9: 12.220 cop/ml
- Evolución RM craneal...



- RM craneal – secuencias FLAIR



Día +0 de trat. Día +21 de trat.

PCR (+) de VEB en LCR

- ¡Lo excepcional es que se trate de meningoencefalitis por el propio virus!



Clinical Characteristics Of Patients With Epstein Barr Virus In Cerebrospinal Fluid

BMC Infectious Diseases 2011, **11**:281 doi:10.1186/1471-2334-11-281

Timi Martelius (timi.martelius@hus.fi)
Maija Lappalainen (maija.lappalainen@hus.fi)
Maarit Palomaki (maarit.palomaki@hus.fi)
Veli-Jukka Anttila (veli-jukka.anttila@hus.fi)

Expanding the spectrum of neurological disease associated with Epstein-Barr virus activity

M. Kleines • J. Schiefer • A. Stienen • M. Blaum •
K. Ritter • M. Häusler

Eur J Clin Microb Infect Dis 2011 (on line)

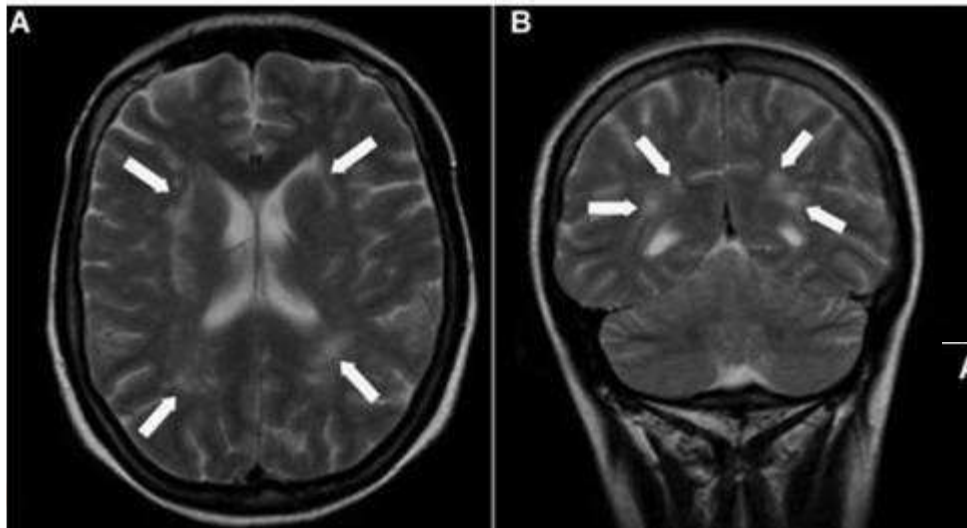
- 106 casos: sólo 26% meningo/encefalitis por VEB

Case Report

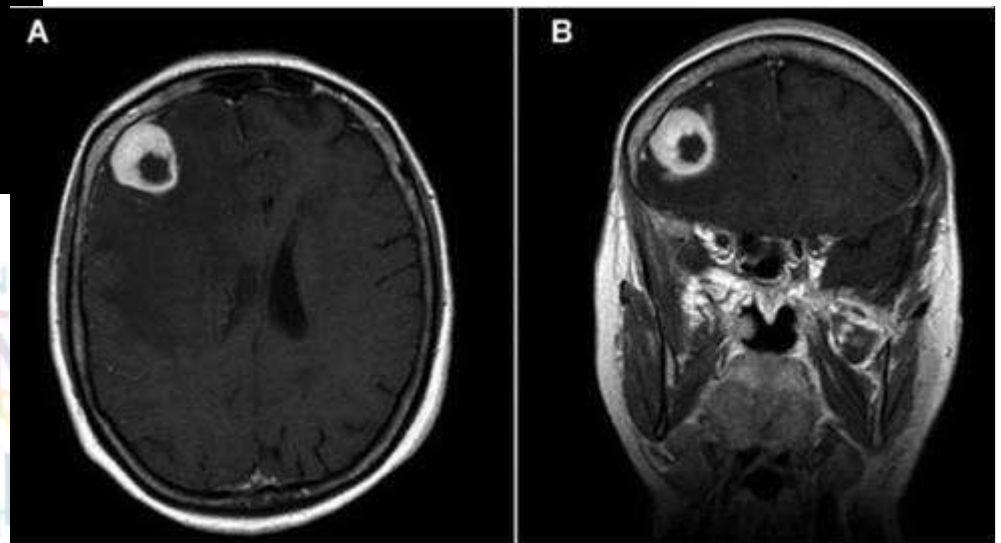
EBV-Associated Leukoencephalopathy with Late Onset of Central Nervous System Lymphoma in a Kidney Transplant Recipient

A. Vaglio^{a,*}, L. Manenti^b, C. Mancini^c,
E. Chierici^d, R. Cobelli^e, F. Bacci^f, A. Palmisano^a,
C. Buzio^a, L. Bignardi^a and U. Maggiore^a

Received 26 August 2009, revised 11 November 2009
and accepted for publication 29 November 2009

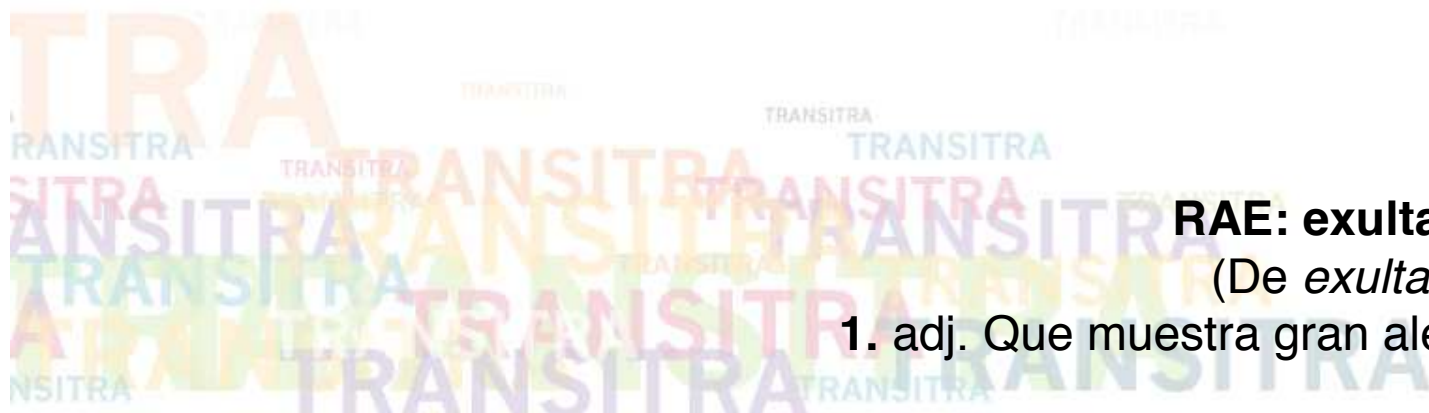

¡10 años después!



Revisión en consulta a los 3 meses

- Paciente: *“Me encuentro muy bien, muy bien”*
- Médico: *“Le encuentro exultante”*



RAE: exultante
(De *exultar*).

1. adj. Que muestra gran alegría o satisfacción.